

라인케 부종에서 후두미세수술 후의 음성 결과

한양대학교 의과대학 이비인후-두경부외과학교실

김민송 · 송창면 · 김건호 · 정선민 · 지용배 · 태 경

Acoustic Outcomes After Laryngomicrosurgery for Reinke's Edema

Department of Otorhinolaryngology-Head and Neck Surgery, Hanyang University College of Medicine, Seoul, Korea

Min Song Kim, Chang Myeon Song, Keon Ho Kim, Seon Min Jung, Yong Bae Ji and Kyung Tae

Background and Objectives : The management of Reinke's edema includes usually medical treatment and voice therapy. Laryngomicrosurgery (LMS) is also necessary, especially to improve airway obstruction. However, voice outcome after LMS has not been determined well. The aim of this study was to evaluate effectiveness of LMS for Reinke's edema and analyze the voice outcomes after LMS. **Materials and Methods** : Twenty-five patients with Reinke's edema who underwent LMS from September 2007 to December 2016 were enrolled in this study. We analyzed reflux finding score (RFS), reflux symptom index (RSI), and acoustic parameters before and after surgery. **Results** : Male was 15 (60%) and female was 10 (40%), and mean age was 49.6 years. Preoperative mean value of RFS decreased significantly up to 3 months after LMS (18.3 ± 2.2 and 10.0 ± 2.2 at preoperative and 3 months postoperatively, respectively). The mean value of Jitter decreased significantly before and after surgery ($2.71 \pm 2.81\%$ and $1.06 \pm 1.21\%$ before and after LMS, $p=0.041$). The mean value of Shimmer also decreased significantly before and after surgery ($7.97 \pm 3.63\%$ and $4.83 \pm 1.85\%$, respectively, $p=0.006$). **Conclusion** : LMS is effective in the treatment of Reinke's edema. It results in favorable acoustic outcomes and laryngoscopic findings in properly selected patients.

KEY WORDS : Reinke's edema · Acoustic parameter · Jitter · Shimmer · Laryngeal microsurgery.

서론

라인케 부종(Reinke's edema)은 성대주름을 덮고 있는 점막과 안쪽의 성대인대와 성대근육 사이의 잠재적 공간인 라인케 공간 내에 림프액의 저류나 정맥 울혈 등으로 액체 저류가 일어난 것을 말하며 병리조직학적 소견 상 성대 고유층 상층부의 만성적인 염증으로 인한 섬유화를 나타낸다.^{1,2)}

라인케 부종은 후두내시경검사나 스트로보경검사 상 대부분 양측성, 좌우 대칭형 병변이며, 발적이 없는 광범위한 성대 조직의 부종으로 물 주머니처럼 보이는 진성대를 관찰할 수 있다.³⁾ 발성하는 동안 성대 점막의 진동 정도는 진성대의 무게와 긴장, 성문하압의 영향을 받게 되는데, 라인케 부종에서는 진성대의 부종으로 인해 성대 진동에 장애가 발생하고 지

속적인 애성을 호소하는 경우가 많다.^{4,5)}

라인케 부종의 치료는 일차적으로 금연을 포함한 음성위생, 음성치료, 인후두 역류질환에 대한 약물치료 등 비수술적 치료가 선행된다. 그러나 보존적 치료에 실패한 경우나 기도를 폐색하여 호흡곤란을 야기할 경우에는 수술적 치료를 고려할 수 있다.⁵⁻⁸⁾ 라인케 부종의 음향학적 변수에 대한 기존 연구들에서는 수술 후 음성 결과가 호전되었다는 보고가 있었으나 한편으로는 여전히 정상인의 값에 도달하지 못했다는 보고도 있다.^{2,5,7,9,10)} 수술 후 음성이 호전되지 못하거나 악화될 수 있다는 의견 때문에 라인케 부종에 대한 수술의 효용성은 아직 논란 중에 있다.

이에 본 연구에서는 라인케 부종에서 후두미세수술 후의 음성 결과를 분석하여 후두미세수술의 효용성에 대해 알아보고자 하였다.

대상 및 방법

본 연구는 2007년 9월에서 2016년 12월까지 라인케 부종으로 진단받고 후두미세수술을 시행 받은 환자 25명의 의무기록을 후향적으로 분석하였다. 수술 전 음성 분석을 시행하

논문투고일 : 2017년 10월 31일
논문심사일 : 2017년 11월 12일
게재확정일 : 2017년 11월 23일
책임저자 : 태 경, 04763 서울 성동구 왕십리로 222
한양대학교 의과대학 이비인후-두경부외과학교실
전화 : (02) 2290-8585 · 전송 : (02) 2293-3335
E-mail : kytae@hanyang.ac.kr

였으며 술 후 3~6개월 사이에 음성 분석을 다시 시행하였다. 음성의 음향학적 측정은 CSL(Computerized Speech Lab, model 4150B, Kay PENTAX, USA)의 MDVP(Multi-Dimensional Voice Program)를 이용하였으며, 음향학적 변수로 기본진동수(F0), 지터(Jitter), 씬머(Shimmer), 잡음-조화음비(Noise to Harmonic Ratio, NHR), 최장발성지속시간(Maximal phonation time, MPT), 고음, 저음, 중간음을 분석하였다.

수술 전, 술 후 2주, 1달, 3달, 6달, 1년 후에 인후두 내시경과 인후두 역류증상 설문조사를 시행하여 역류소견점수(reflux finding score, RFS)와 역류증상지표(reflux symptom index, RSI)를 측정하였다. RFS는 인후두내시경 소견에서 Belafsky 등이 제안한 8개 항목(성문하 부종, 후두실 폐색, 후두발적, 성대부종, 미만성 후두 부종, 후교련 비후, 후두 육아종, 후두내 객담)에 따라 총점 0점에서 26점으로 평가하였으며, RSI는 Belafsky 등이 제안한 10가지 증상에 대하여 총

점 0에서 45점으로 평가하였다.¹²⁾ RSI 13점 이상 혹은 RFS 7점 이상인 경우 인후두 역류질환으로 진단하였다. 후두미세수술은 점막 피판을 들고 가능한 점막은 보존하면서 점막하 병변을 제거하는 미세피판술을 시행하였으며 술 후 2주간 음성 휴식을 권고하였으며, 술 후 통상적으로 양성자 펌프 억제제를 투여하였다.

통계학적 검증 방법은 SPSS ver 20.0(SPSS Inc, an IBM Company, Chicago, IL)를 이용하였고 수술 전 후의 음향 검사 결과 비교는 Wilcoxon signed-rank test를 이용하였다. 통계학적 유의 수준은 95% 이상(p value<0.05)으로 하였다.

결 과

전체 25명의 대상 환자는 남자 15명, 여자 10명이었으며, 평균 나이 49.6±10.3세였다. 내원 당시 호소하는 증상은 음성변화가 23명(92%)으로 가장 많았으며 인후두 이물감 6명(24%), 만성 기침 6명(24%), 후비루 6명(24%), 발성장애 5명(20%), 흉골하 작열감(20%) 등의 여러 증상을 호소하였다(Table 1).

내원 당시 25명(100%) 모두에서 인후두 역류질환이 있는 것으로 진단되었다. 23명(92%)에서 수술 전 인후두 역류질환에 대한 약물 치료가 시행되었고, 강의, 노래 등 음성 사용이 많은 환자는 9명(36%)였으며 흡연자는 20명(80%)였다(Table 1). 모든 환자에서 술 후 2주 이상 Rabeprazole(20 mg), Eesomeprazole(40 mg), Dexlansoprazole(60 mg) 또는 Lansoprazole(30 mg)를 하루 1회 아침 식전에 복용하였다.

수술 전과 술 후 3~6개월 사이에 시행된 음향 분석 결과는 Table 2와 같다. Jitter는 수술 전 평균 2.71±2.81%에서 수술 후 1.06±1.21%로 유의하게 감소하였으며(p=0.041), Shimmer도 수술 전 평균 7.97±3.63%에서 수술 후 4.83±1.85%로 유의하게 개선되었다(p=0.006). F0, NHR, Pitch range는 수술 전후 유의한 차이가 없었다. MPT는 수술 전 8.78±5.16에서 술 후 11.62±3.66으로 증가하는 추세를 보였지만, 통계적인 유의성은 없었다.

Table 1. Characteristics of patients with Reinke's edema (n=25)

Variable	N (%)
Sex	
Male	15 (60)
Female	10 (40)
Age (years)	49.6 ± 10.3
Symptoms	
Voice change	23 (92)
Throat clearing	7 (28)
Postnasal drip	6 (24)
Globus	6 (24)
Chronic cough	6 (24)
Breathing difficulty	5 (20)
Acid reflux	5 (20)
Swallowing difficulty	1 (4)
Laryngopharyngeal reflux disease	18 (72)
Voice abuse	9 (36)
Smoking	
Never	3 (12)
Former	2 (8)
Current	20 (80)

Table 2. Pre- and Postoperative Acoustic Parameters (n=25)

Acoustic parameters	Preoperative	Postoperative	p value
F0 (Hz)	129.90 ± 39.31	130.57 ± 46.61	0.131
Jitter (%)	2.71 ± 2.81	1.06 ± 1.21	0.041
Shimmer (%)	7.97 ± 3.63	4.83 ± 1.85	0.006
NHR	5.60 ± 8.13	4.57 ± 8.88	0.594
MPT (Sec)	8.78 ± 5.16	11.62 ± 3.66	0.075
High tone (Hz)	194.68 ± 46.50	207.99 ± 78.87	0.328
Low tone (Hz)	116.26 ± 43.41	109.54 ± 38.54	0.114
Range (Semitones)	12.81 ± 4.79	13 ± 7.30	0.779

F0 : fundamental frequency, NHR : noise-to-harmonic ratio, MPT : mean phonation time

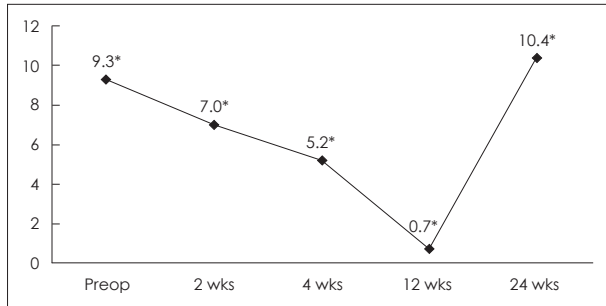


Figure 1. Pre- and postoperative reflux symptom index. * : Mean of reflux symptom index.

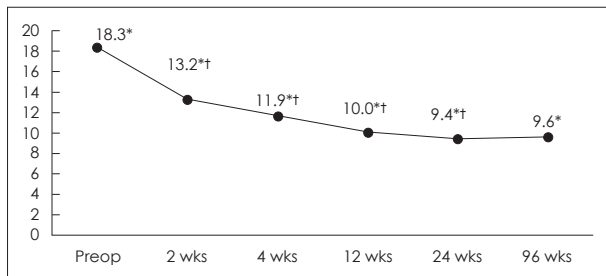


Figure 2. Pre- and postoperative reflux finding score. * : Mean of reflux finding score, † : Statistical significance.

수술 전 평균 RSI는 9.3±10.5이었으며, 수술 후 3개월까지 점진적으로 감소하였으나 통계적 의의는 없었다(Fig. 1). 수술 전 평균 RFS 점수는 18.3±2.2이었으며, 수술 2주 후는 13.2±1.8, 1개월 후는 11.9±2.3, 3개월 후는 0.0±2.2으로 점진적으로 유의하게 감소하였다(Fig. 2).

고 찰

라인케 부종의 병리기전은 아직 정확히 알려져 있지 않으나, 특징적으로 흡연 및 과다한 발성과 관련이 있다고 알려져 있다.⁶⁾ 본 연구에서 흡연자는 20명(80%)이었다. 또한 라인케 부종은 위식도 역류로 인한 인후두 역류질환과도 밀접한 관련이 있는 것으로 알려져 있는데¹³⁾ 기존 연구들의 결과와 같이 본 연구에서도 모든 환자에서 인후두 역류질환이 있었다.

라인케 부종의 치료는 비수술적 치료가 우선적으로 시행되는데, 이는 이전의 연구들에서 서로 상반되는 술 후 음성 결과를 보고하여 수술의 효과에 대해 아직 논란이 있기 때문이다.^{2,5,7,9,10)} 수술은 성대 점막을 보존하는 미세 피판술이 시행되나, 발생 시 성대의 수술 부위가 반대쪽과 충돌하면서 술 후 치유 과정에서 육아조직 생성으로 반흔이 형성되어 기대만큼 음성 기능 개선이 이루어지지 않는 경우도 있다. 좋은 음성 결과를 위해서는 후두미세수술 시 성대 점막의 고유층의 손상을 최소화하고 성대 미세층 구조를 보존해야 한다. 라인케 부종을 유발하는 요인 혹은 술 후 상처 치유와 연관

된 동반 질환 등도 술 후 음성 결과에 영향을 줄 수 있는 것으로 알려져 있다.¹⁴⁻¹⁶⁾

Jitter와 Shimmer는 성대안정성(vocal stability)를 살펴볼 수 있는 음향 변수로, 병적인 상태에서 값이 증가된다.⁷⁾ Lim 등²⁾의 라인케 부종에 대한 음성 연구에서 후두미세수술 후 Jitter와 NHR이 향상됨을 보고하였고, Ahn 등⁵⁾은 술 후 F0, Shimmer, MPT에서 의미 있는 변화가 있다고 보고하였다. 본 연구에서는 Jitter와 Shimmer 모두 수술 전과 비교할 때 술 후 유의하게 감소하는 추세를 보여, 술 후 음성 기능이 호전됨을 알 수 있었다. MPT는 술 후 증가하는 추세를 보였지만, 통계적인 유의성은 없었다.

라인케 부종은 비정상적으로 낮은 F0를 보인다고 알려져 있다. F0는 검사 동안 피검자의 발성 방법이나 자세에 따라 F0 결과가 달라질 수 있어 F0의 절대적 수치보다 주파수의 범위를 비교하는 것이 수술 전후 음성평가에 더 유용할 수 있다.¹⁴⁾ 다수의 이전 연구에서는 F0가 술 후 정상치에 도달했다는 보고도 있고, 유의하게 증가되었으나 정상화되지는 못했다는 보고도 있으며, 오히려 감소했다는 보고도 있다.^{5,7,9,10)} 본 연구에서는 수술 전후 F0, 고음, 저음, 중간음을 분석하였을 때 유의한 차이를 보이지 않았다.

본 연구에서는 수술 전 23명(92%), 술 후 25명(100%)에서 양성자 펌프 억제제를 투여하였으며, 술 후 역류 증상 지수는 술 후 3개월까지는 점진적으로 감소하였으나 통계적 유의성은 없었다. 술 후 역류 소견 점수는 술 후 2주, 1개월, 3개월 후까지 유의하게 감소하였다. 인후두 역류 질환은 성대의 창상 치유에 악영향을 주어 반흔을 형성할 수 있다고 알려져 있다.¹⁷⁾ Kantas 등¹⁸⁾은 성대 양성 질환에서 후두미세수술 전후로 양성자 펌프 억제제를 투여한 군에서 긍정적인 수술 성과를 나타냈다고 보고하였다. 반면 Lee 등¹⁹⁾은 성대 용종에서 수술 전후 양성자 펌프 억제제 투여가 유의미한 영향을 보이지 않았다고 보고하였다. 본 연구에서 술 후 역류 소견 점수가 호전된 것은 후두미세수술 자체에 의한 결과와 술 후 양성자 펌프 억제제 치료의 추가 효과라 생각되나, 술 후 양성자 펌프 억제제를 투여하지 않은 대조군에 대한 결과가 없어 본 연구에서 명확한 결론을 내리기는 어려우리라 생각된다.

본 연구의 단점은 후향적 연구로 환자 선택에서의 bias가 있으며, 술 후 양성자 펌프 억제제 투여와 관련하여 투여하지 않은 대조군이 없다는 점, 라인케 부종의 병인이자 술 후 창상에 영향을 줄 수 있는 흡연에 대한 명확한 자료 분석이 부족한 점이라 생각되며 향후 이를 보완한 추가 연구가 필요하리라 사료된다.

결 론

라인케 부종 환자에서 후두미세수술 후 Jitter와 Shimmer, 역류소견 점수 모두 호전됨을 보여, 후두미세수술은 음성과 후두 역류 소견을 호전시킬 수 있는 효과적인 방법이라 생각된다.

중심 단어 : 라인케 부종 · 음향지표 · 후두미세수술.

REFERENCES

- 1) Thibeault SL. *Advances in our understanding of the Reinke space. Curr Opin Otolaryngol Head Neck Surg* 2005;13(3):148-51.
- 2) Lim JY, Choi JN, Seo HS, Kim JH, Park TJ, Hong JP, et al. *The Clinical Characteristics and Voice Analysis of Reinke's Edema. Korean J Otorhinolaryngol-Head Neck Surg* 2005;48(7):913-9.
- 3) Lee SH. *Non-Surgical Management for Benign Vocal Fold Lesions. J Korean Soc Laryngol Phoniater Logop* 2015;26(2):97-100.
- 4) Lim JY, Choi JN, Kim KM, Choi HS. *Voice analysis of patients with diverse types of Reinke's edema and clinical use of electroglottographic measurements. Acta Otolaryngol (Stockh)* 2006;126(1):62-9.
- 5) Ahn JH, Nam SY. *Possible Etiology and Voice Analysis of Reinke's Edema. Korean J Otolaryngol-Head Neck Surg* 2000;43(8):873-7.
- 6) Martins RHG, Tavares ELM, Pessin ABB. *Are Vocal Alterations Caused by Smoking in Reinke's Edema in Women Entirely Reversible After Microsurgery and Smoking Cessation? J Voice* 2017;31(3):380-e11.
- 7) Nam SY, Park JH, Jeon HG, Kim SY. *Acoustic analysis of benign vocal cord lesions: before and after microlaryngeal surgery. Korean J Otolaryngol-Head Neck Surg* 1998;41(7):925-8.
- 8) Zeitels SM, Bunting GW, Hillman RE, Vaughn T. *Reinke's edema: phonatory mechanisms and management strategies. Ann Otol Rhinol Laryngol* 1997;106(7):533-3.
- 9) Kim DY, Seong WJ, Hwang CH, Lee SJ, Koh TY, Jeon SJ, et al. *Voice Analysis in Reinke's Edema. Korean J Otolaryngol-Head Neck Surg* 1999;42(9):1169-73.
- 10) Dursun G, Ozgursoy OB, Kemal O, Coruh I. *One-year follow-up results of combined use of CO2 laser and cold instrumentation for Reinke's edema surgery in professional voice users. Eur Arch Otorhinolaryngol* 2007;264(9):1027-32.
- 11) Murry T, Abitbol J, Hersan R. *Quantitative assessment of voice quality following laser surgery for Reinke's edema. J Voice* 1999;13(2):257-64.
- 12) Belafsky PC, Postma GN, Koufman JA. *The validity and reliability of the reflux finding score (RFS). The Laryngoscope* 2001;111(8):1313-7.
- 13) Rosen CA, Lombard LE, Murry T. *Acoustic, aerodynamic, and videostroboscopic features of bilateral vocal fold lesions. Ann Otol Rhinol Laryngol* 2000;109(9):823-8.
- 14) Kim BS, Shin JH, Kim KY, Lee YS, Kim KR, Tae K. *Change of Acoustic Parameter and Voice Handicap Index after Laryngeal Microsurgery. J Korean Soc Laryngol Phoniater Logop J Korean Soc Laryngol Phoniater Logop* 2008;19(2):142-5.
- 15) Honda K, Haji T, Maruyama H. *Functional results of Reinke's edema surgery using a microdebrider. Ann Otol Rhinol Laryngol* 2010;119(1):32-6.
- 16) Friedrich G, Dikkers FG, Arens C, Remacle M, Hess M, Giovanni A, et al. *Vocal fold scars: current concepts and future directions. Consensus report of the Phonosurgery Committee of the European Laryngological Society. Eur Arch Oto-Rhino-Laryngol Off J Eur Fed Oto-Rhino-Laryngol Soc EUFOS Affil Ger Soc Oto-Rhino-Laryngol-Head Neck Surg* 2013 Sep;270(9):2491-507.
- 17) Son HY, Woo SH, Kim JP. *Complications in Microsuspension Laryngoscopy. J Korean Soc Laryngol Phoniater Logop* 2011;22(1):23-9.
- 18) Kantas I, Balatsouras DG, Kamargianis N, Katotomichelakis M, Riga M, Danielidis V. *The influence of laryngopharyngeal reflux in the healing of laryngeal trauma. Eur Arch Otorhinolaryngol* 2009;266(2):253-9.
- 19) Lee YC, Na SY, Kim HJ, Yang CW, Kim SI, Byun YS, et al. *Effect of postoperative proton pump inhibitor therapy on voice outcomes following phonosurgery for vocal fold polyp: a randomized controlled study. Clin Otolaryngol* 2016;41(6):730-6.