

# 악하선 타석증의 임상적 특성과 수술적 치료 결과

한양대학교 의과대학 이비인후-두경부외과학교실

장연일 · 유병준 · 윤희수 · 송창면 · 지용배 · 태 경

## Clinical Characteristics and Surgical Outcome of Submandibular Sialolithiasis

Youn Il Jang, MD, Byung Joon Yoo, MD, Hee Soo Yoon, MD,

Chang Myeon Song, MD, PhD, Yong Bae Ji, MD, PhD and Kyung Tae, MD, PhD

Department of Otorhinolaryngology-Head and Neck Surgery, Hanyang University College of Medicine, Seoul, Korea

### – ABSTRACT –

**Background and Objectives** : Submandibular sialolithiasis is one of common otolaryngologic diseases. Stones located in the distal portion of Wharton’s duct can be easily removed by intraoral approach. Hilar stone was removed traditionally by excision of submandibular gland. However, intraoral removal of hilar stone or stone of proximal portion of Wharton’s duct has increased recently. In this study, we evaluated clinical characteristics and surgical outcomes of submandibular sialolithiasis according to surgical approach and the location of stone.

**Materials and Methods** : We retrospectively reviewed the data of patients with submandibular sialolithiasis who had undergone surgical treatment from January 2006 to April 2016. We classified stones into 5 groups according to the location (distal, middle, proximal, hilar, and intraparenchymal). We investigated patient demographics, size of stone, number of stone, complications, surgical approach (intraoral vs. external approach), and recurrence.

**Results** : Patients with submandibular sialolithiasis presented with submandibular swelling (65.7%) or pain (11.9%). Sialoliths were located mainly at the distal portion (44.7%) and hilar portion of Wharton’s duct (36.9%). Most hilar stones were removed intraorally(82.4%). Complication rate was not different between the intraoral approach group (4.7%) and the external approach group (4.5%) in hilar and proximal stones. Recurrence occurred in 7 cases (1.8%), and recurrence was significantly correlated with multiplicity of stone ( $p=0.04$ ).

**Conclusions** : Submandibular sialoliths were mainly located at distal and hilar portion of Wharton’s duct. Recurrence after surgical removal is relatively low, and multiple stone is associated with recurrence. (J Clinical Otolaryngol 2017;28:199-204)

**KEY WORDS** : Sialolithiasis · Submandibular gland · Wharton’s duct · Salivary stone.

## 서 론

악하선 타석증은 악하선이나 악하선 관에 타석이 생

기는 질환으로 이비인후과 진료 중 흔하게 진단되는 질환이다. 발생률은 매년 30만명 당 1명 꼴로 발생한다고 알려져 있으나 최근의 연구에 따르면 1만 5천명에서 3만명 당 1명 꼴로 발생한다고 보고된다.<sup>1)</sup> 악하선 타석증의 주된 증상은 보통 식사 시 악화되는 악하선 부위 통증이나 부종이며, 일부에서는 신체 진찰 도중이나 영상의학적 검사에서 우연히 발견되는 경우도 있다.

타석은 주로 원위부에 위치하며, 이 경우 쉽게 구강 내 접근으로 제거가 가능하다. 하지만 근위부 또는 하악

논문접수일 : 2017년 9월 29일

논문수정일 : 2017년 10월 25일

심사완료일 : 2017년 11월 24일

교신저자 : 태 경, 04763 서울 성동구 왕십리로 222

한양대학교 의과대학 이비인후-두경부외과학교실

전화 : (02) 2290-8585 · 전송 : (02) 2293-3335

E-mail : kytae@hanyang.ac.kr

선 실질 내에 위치한 타석의 경우 타석의 위치가 깊어 구강으로 제거하기 어려워 일반적으로 경부절개를 통해 하악선과 함께 제거한다. 그러나 경부 흉터를 없애고 악하선을 보존하기 위해 최근에는 악하선 타석을 구강으로 제거하는 경우가 많아지고 있다.<sup>2,3)</sup> 또한 최근에는 타석 제거에 있어 타액선 내시경을 이용한 중재술,<sup>4)</sup> 또는 체외충격파 쇄석술을 이용한 치료도 시행되고 있다.<sup>5)</sup>

하악선을 제거하는 수술의 경우, 안면신경 하악분지의 마비, 감각 변화, 입마름, 미각 변화 등의 합병증이 발생할 수 있으며,<sup>6)</sup> 구강 내 접근으로 수술을 하는 경우, 혀 감각의 변화, 혀 움직임 장애, 출혈, 감염, 미각 변화, 설하신경 손상, 안면 마비 등이 나타날 수 있는 것으로 알려져 있다.<sup>7,19)</sup>

악하선 타석증의 재발은 드물다고 되어 있으나 논문 에 따라 1%에서 10% 정도로 보고 되고 있으며,<sup>8)</sup> 악하선 타석증의 재발 요인에 대하여는 명확히 밝혀진 바가 없다.

본 연구는 악하선 타석증의 임상적인 특성과 악하선 타석증의 위치에 따른 수술적 접근 방법의 선택과 수술적 접근 방법 간의 합병증 및 재발률의 차이, 그리고 수술적 치료 후 재발률과 악하선 타석증의 재발 요인에 대하여 조사해보고자 하였다.

## 대상 및 방법

2006년 3월부터 2016년 2월까지 악하선 타석증으로

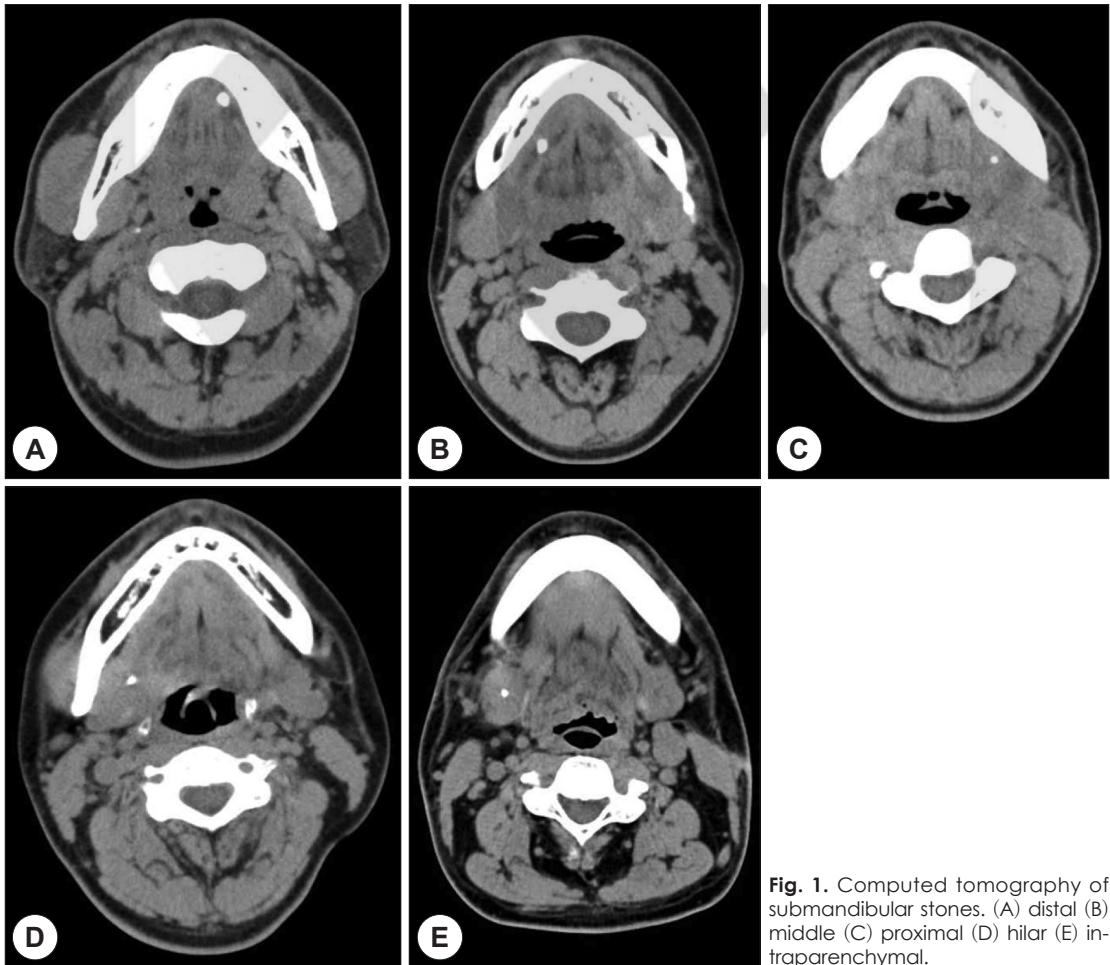


Fig. 1. Computed tomography of submandibular stones. (A) distal (B) middle (C) proximal (D) hilar (E) intraparenchymal.

진단받고 수술적 제거를 시행 받은 환자 395명을 대상으로 후향적 연구를 시행하였다. 의무기록을 통해 주소(chief complaint), 타석의 위치, 타석의 수, 타석의 크기, 수술 접근법, 술 후 합병증, 술 후 재발 여부에 대하여 조사하였다. 타석의 수가 2개 이상인 경우는 다발성 타석으로 정의하였다.

악하선 타석증은 양수축진법과 경부 CT를 이용하여 진단하였다. 타석의 크기는 타석의 장경으로 하였고, 타석의 위치는 악하선관 길이를 3등분하여, 원위부(distal), 중간부(middle), 근위부(proximal)의 3개의 구간으로 나누고 악하선문(hilar)과 악하선 실질 내에 위치한 경우로 따로 분류하였다(Fig. 1).

모든 환자에서 수술적 치료를 시행하였으며, 수술 방법은 구강 내 접근법과 경부 절개법으로 나누었다.

자료에 대한 통계 분석은 SPSS를 이용하여 Pearson's chi-square test, Fisher's exact test 및 독립표본 T-검정을 이용하여 비교하였고, 통계학적 유의 수준은 95% 이상(p value<0.05)으로 하였다.

## 결 과

총 395명 중 남성이 190명(48.1%), 여성이 205명(51.9%)으로 남녀간 큰 차이는 없었으며, 평균 연령은 41±19세

**Table 1.** Demographic and clinical characteristics of patients with submandibular sialolithiasis (n=395)

Variable	N (%)
Sex	
Male	190 (48.1)
Female	205 (51.9)
Age (years, mean)	41 ± 19
Direction	
Right	186 (47.0)
Left	209 (53.0)
Chief complaint	
Submandibular swelling	259 (65.6)
Submandibular pain	48 (12.2)
Submandibular swelling+pain	77 (19.4)
None	11 (2.8)
Number of sialolith (mean±SD, mm)	1.12±0.375
Multiple stones	40

였다. 환자들의 주소는 악하선 부종이 259명(65.6%), 악하선 통증이 48명(12.2%)이었으며 부종과 통증이 같이 동반 경우가 77명(19.4%)이었고 우연히 발견된 경우도 11명(2.8%)이었다.

타석이 우측 악하선에 있는 경우는 186명(47.1%), 좌측 악하선에 있는 경우는 209명(52.9%)이었다. 환자 당 타석의 평균 개수는 1.12개(범위, 1~4개)였다(Table 1). 총 타석은 436개였으며 원위부에 위치한 경우가 197개(45.2%)로 가장 많았고, 중간부에 위치한 경우가 57개(13.1%), 근위부에 위치한 경우 18개(4.1%), 악하선문에 위치한 경우가 159개(36.5%)였다. 평균 크기는 6.8±4.5 mm였다(Table 2).

원위부 타석 197개와 중간부의 타석 57개는 모두 구강 내로 제거하였으며, 근위부 타석의 경우 17개(94.4%)는 구강 내 접근법으로 제거 하였으며, 1개(5.6%)는 경부절개법으로 악하선과 같이 제거하였다. 악하선문에 위치하는 타석의 경우 131개(82.4%)에서 구강 내 접근법으로 제거 하였고, 28개(17.6%)에서 경부절개법으로 악하선과 같이 제거하였다. 악하선 실질 내의 타석은 모두 경부 절개법으로 악하선 절제를 실시하였다(Table 3).

악하선문과 근위부의 타석에서 구강 내 접근법과 경부 절개법에 따라 치료 결과를 비교하였을 때, 구강 내 접근법에서는 4명(3.1%)에서 타석증이 재발하였으나 경부 절개법에서는 재발이 없었다. 합병증은 구강 내 접근법에서 총 6건의 합병증(혀의 감각 저하, 점액낭종)이 발생하였고, 경부 절개법의 경우 1례에서 일시적인 안면신경마비가 발생하였으며 1개월 후 회복되었다(Table 4).

전체 395명 중 재발한 환자 수는 7명으로, 재발률은 1.8%였다. 재발한 7명의 환자에서 6명의 환자에서 1개의 타석이 재발하였고, 1명의 환자에서 3개의 타석이 재

**Table 2.** Location and Size of sialolith (n=436)

Variable	n (%)
Location	
Distal	197 (44.7)
Middle	57 (13.3)
Proximal	18 (4.0)
Hilar	159 (36.9)
Intraparenchymal	5 (1.1)
Size (mean±SD, mm)	6.8±4.5

**Table 3.** Comparison of surgical approach according to location of sialolith

	Intraoral approach, N (%)	External approach, N (%)
Distal stone	197 (100)	0
Middle stone	57 (100)	0
Proximal stone	17 (94.4)	1 (5.6)
Hilar stone	131 (82.4)	28 (17.6)
Intraparenchymal stone	0	5 (100)
Total	402 (92.2)	34 (7.8)

**Table 4.** Comparison of surgical outcome between intraoral approach and external approach in hilar and proximal duct stones

	Intraoral approach (n=129)	External approach (n=22)	p value
Recurrence (%)	4 (3.1%)	0	1.00
Complication (%)	6 (4.7%)	1 (4.5%)	1.00
Tongue hypoesthesia	5 (3.9%)	0	
Bleeding, hematoma	0	0	
Wound dehiscence	0	0	
Ductal stenosis	0	0	
Mucocele	1 (0.8%)	0	
Marginal mandibular nerve palsy	0	1 (4.5%)	

**Table 5.** Characteristics of recurrent sialolith (n=9)

Variable	N (%)
Location	
Distal	2 (22.2)
Middle	2 (22.2)
Proximal	0
Hilar	5 (55.6)
Intraparenchymal	0
Size (mean±SD, mm)	5.56±2.13

발하였다. 재발한 타석은 원위부에 2개(22.2%), 중간부에 2개(22.2%), 악하선문에 5개(55.6%)가 위치하였으며, 근위부와 실질내에서는 재발된 타석이 관찰되지 않았다. 재발한 타석의 평균 크기는 5.6±2.1 mm였다(Table 5).

재발한 군과 재발하지 않는 군 사이에 성별, 연령, 타석의 좌우 위치, 타석의 크기, 주소는 유의한 차이가 없었다(Table 6). 재발한 군에서 타석의 평균 크기는 7.0±4.6 mm였고, 재발하지 않은 군에서 타석의 평균 크기는 8.6±6.8 mm였다(p=0.369). 재발한 군에서 타석의 평균 개수는 1.43±0.54개였고 다발성 타석인 경우가 3명(42.9%)이었다. 재발하지 않는 군에서 타석의 평균 개수는 1.11±0.37개였고 다발성 타석인 경우가 3명(9.5%)

로 재발한 군과 재발하지 않는 군 간에 타석의 평균 개수와 다발성 타석의 비율이 유의한 차이를 보였다(p=0.025, p=0.04)(Table 6).

## 고찰

악하선 타석증은 성별과 좌우에 따른 타석증의 발생 차이는 없다고 알려져 있으며, 본 연구에서도 성별이나 좌우 위치에 따른 차이는 없었다.

악하선 타석증의 증상으로는 통증이 2번째로 흔한 증상이며, 증상 없이 우연히 발견된 경우도 3%정도로 보고 된다.<sup>9,10</sup> 본 연구에서도 65%에서 무통성의 부종을 보였으며, 12%에서는 부종 없이 통증만을 호소하였다. 또한, 무증상으로 영상검사 상 우연히 발견된 경우가 2.7%로 기존 연구와 큰 차이는 없었다.

타석의 발생 위치는 원위부가 가장 많고 다음으로 악하선문에서 많이 발생한다고 알려져 있으며,<sup>11</sup> 본 연구에서도 같은 결과를 보였다.

근위부와 악하선문의 타석에 대한 구강 내 접근법과 경부절개법을 비교한 최근 논문들은 구강 내 제거가 재원기간, 평균수술 시간, 수술 후 통증에 대하여 장점이

**Table 6.** Comparison of characteristics between the recurrent and non-recurrent groups

	Recurrent (n=7)	Non-recurrent (n=388)	p-value
Sex (%)			0.779
Male	3 (42.9)	187 (48.2)	
Female	4 (57.1)	201 (51.8)	
Age (years)	41.3±18.5	45.0±20.8	0.597
Direction (%)			0.970
Right	3 (42.9)	181	
Left	4 (57.1)	206	
Chief complaint (%)			0.656
Submandibular swelling	6 (85.7)	252 (46.6)	
Submandibular pain	0	47 (12.1)	
Submandibular swelling+pain	1 (14.3)	78 (20.1)	
None	0	11 (2.8)	
Size of the largest sialolith (mean±SD, mm)	6.98±4.6	8.57±6.8	0.369
Number of sialolith (mean±SD)	1.43±0.54	1.11±0.37	0.025*
Multiple stones (%)	3 (42.9)	37 (9.5)	0.04*

있다고 보고 하였다.<sup>12)</sup> 또한 타석의 크기가 크거나, 감염이 있거나, 근위부에 위치하였거나, 재발한 타석일지라도 입안으로 촉진만 잘된다면, 구강 내로 제거를 우선적으로 선택할 수 있다는 보고도 있다.<sup>13)</sup> 본 연구에서는 1.8%의 환자에서 재발하였는데 모두 구강내 접근법으로 수술한 경우였으며, 구강 내 접근법과 경부 절개법을 비교하면, 두 방법 사이에 합병증 및 재발률 차이는 유의하지 않았다. 이번 연구에서 재발률에 대한 분석은 본원에서 악하선 타석증으로 진단되어 수술한 환자 중술 후 다시 재발하여 본 기관에서 수술한 환자만을 대상으로 하였기 때문에 실제 재발은 본 연구 결과보다 더 많을 수도 있으리라 생각된다.

악하선 타석의 구강 내 제거 시, 타액선관 성형술을 동시에 시행하면 타액의 흐름을 개선하여 재발을 줄일 수 있다는 보고가 있으나,<sup>14)</sup> 최근 장기 추적 결과에서 타액선관 성형술이 재발에 줄이는데 유의한 영향을 주지 않는다는 보고도 있다.<sup>15)</sup> 본 연구에서는 구강 내 제거 시 타액선관 성형술 여부에 대하여는 조사하지 않았다.

악하선 타석증의 재발 요인은 아직까지 뚜렷이 밝혀진 것이 없으며, 본 연구에서 재발한 환자들의 특성에 대하여 분석한 결과, 타석이 2개 이상인 다발성의 타석인 경우 타석이 1개인 환자보다 유의하게 재발이 높았다. 따라서 술 전에 다발성 타석을 가진 환자들에게는

재발 가능성이 높음을 주지시킬 필요가 있다. 또한 다발성 타석이 있는 환자는 타석이 1개인 환자보다 타석이 잘 생기는 요인이 있을 것으로 추정할 수도 있는데, 타석이 더 잘 형성되는 타석이나 타액 성분의 특성이 있거나 악하선관의 해부적 특징이 있을 수 있다. 타석은 유기물과 비유기물로 구성되는데, 유기물은 당단백질, 뮤코다당류 등이고,<sup>16)</sup> 비유기물은 주로 탄산칼슘과 인산칼슘이다.<sup>17,18)</sup> 추후 추가 연구로 재발한 군과 재발하지 않는 군에서 타석의 조성의 차이를 비교하여 재발한 타석의 생화학적 특성에 대해 연구해 볼 수도 있으리라 생각된다.

## 결 론

악하선 타석은 주로 원위부와 악하선문에 위치하였으며, 악하선 실질 내와 악하선문의 일부를 제외하고는 모두 구강접근법으로 제거가 가능하였으며, 다발성 타석에서 재발률이 높았다.

중심 단어 : 타석증 · 악하선 · 악하선관 · 타석.

## REFERENCES

- 1) Rice DH. *Chronic inflammatory disorders of the salivary glands. Otolaryngologic clinics of North America* 1999;32



- (5):813-8.
- 2) van den Akker HP, Busemann-Sokole E. *Submandibular gland function following transoral sialolithectomy. Oral Surgery, Oral Medicine, Oral Pathology* 1983;56(4):351-6.
  - 3) Jeong HS, Baek CH, Son YI, Chung KW, Lee DK, Kim JH, et al. *Management of Calculi in the Hilum of Submandibular Gland: Intraoral Removal with Marsupialization of the Duct. Korean Journal of Otolaryngology-Head and Neck Surgery* 2005;48(8):1034-8.
  - 4) Park S, Choi JS, Lim JY, Kim YM. *Management of sialolithiasis of submandibular gland: sialendoscopy-assisted intraoral stone removal. Korean Journal of Otorhinolaryngology-Head and Neck Surgery* 2013;56(4):217-21.
  - 5) Kim TW, Kang JH, Jeong HS, Son YI, Baek CH. *Sialendoscopy for salivary duct stone. Korean Journal of Otolaryngology-Head and Neck Surgery* 2004;47(7):655-60.
  - 6) Hald J, Koks Andreassen U. *Submandibular gland excision: short-and long-term complications. ORL* 1994;56(2):87-91.
  - 7) Hong KH, Kim YK. *Intraoral removal of the submandibular gland: a new surgical approach. Otolaryngology-Head and Neck Surgery* 2000;122(6):798-802.
  - 8) Seldin HM, Seldin SD, Rakower W. *Conservative surgery for the removal of salivary calculi. Oral Surgery, Oral Medicine, Oral Pathology* 1953;6(5):579-87.
  - 9) Levy DM, ReMine WH, Devine KD. *Salivary gland calculi: pain, swelling associated with eating. Jama* 1962;181(13):1115-9.
  - 10) Zenk J, Koch M, Klintworth N, König B, Konz K, Gillespie MB, et al. *Sialendoscopy in the diagnosis and treatment of sialolithiasis: a study on more than 1000 patients. Otolaryngology-Head and Neck Surgery* 2012;147(5):858-63.
  - 11) Zenk J, Benzel W, Iro H. *New modalities in the management of human sialolithiasis. Minimally invasive therapy* 1994;3(5):275-84.
  - 12) Eun YG, Chung DH, Kwon KH. *Advantages of intraoral removal over submandibular gland resection for proximal submandibular stones. The Laryngoscope* 2010;120(11):2189-92.
  - 13) Kim JK, Park JS. *Transoral removal of submandibular stone. Korean Journal of Otolaryngology-Head and Neck Surgery* 2006;49(1):60-5.
  - 14) Rontal M, Rontal E. *The use of sialodochoplasty in the treatment of benign inflammatory obstructive submandibular gland disease. The Laryngoscope* 1987;97(12):1417-21.
  - 15) Park JH, Kim JW, Lee YM, Oh CW, Chang HS, Lee SW. *Long-term study of sialodochoplasty for preventing submandibular sialolithiasis recurrence. Clinical and Experimental Otorhinolaryngology* 2012;5(1):34.
  - 16) Ashby R. *The chemistry of sialoliths: stones and their homes. Color Atlas and Text of the Salivary Glands: Diseases, Disorders, and Surgery* London, England: Mosby-Wolfe 1995:243-51.
  - 17) Escudier M, McGurk M. *Symptomatic sialoadenitis and sialolithiasis in the English population, an estimate of the cost of hospital treatment. British Dental Journal* 1999;186(9):463-6.
  - 18) Yamamoto H, Sakae T, Takagi M, Otake S. *Scanning electron microscopic and x ray microdiffractometric studies on sialolith-crystals in human submandibular glands. Pathology International* 1984;34(1):47-53.
  - 19) Park HS, Choi YJ, Kim SW, Lee KD. *Endoscopic and external approach for surgical removal of parotid gland duct stone: case report. J Clinical Otolaryngol* 2011;22(2):264-7.