

스포츠와 연관된 회전근 개 부분층 파열

박태수[✉]

한양대학교 구리병원 정형외과

Partial Thickness Rotator Cuff Tears of the Shoulder Related to the Sports

Tae-Soo Park, M.D., Ph.D.[✉]

Department of Orthopedic Surgery, Hanyang University Guri Hospital, Guri, Korea

A painful shoulder is common among athletes, particularly those involved in overhead throwing. Professional and recreational athletes in throwing activities have an increased risk of partial thickness tears of the rotator cuff. The manuscript was to reviews the literature on the characteristics of injury, treatment strategies, and their results in throwing athletes.

Key words: rotator cuff, partial thickness tear, sports injury, overhead throwing athlete, treatment

서론

최근 인간의 평균 수명이 연장되고 소득이 늘어남에 따라 삶의 질에 대한 관심이 높아지고 이와 연관된 문화, 예술 분야와 더불어 스포츠에 대한 관심 또한 증가하는 추세다. 스포츠 관람뿐만 아니라 여가활동으로 직접 스포츠에 참여하는 인구가 늘어나면서 전문적인 스포츠 선수와 함께 스포츠로 인한 손상 또한 증가하고 있다. 견관절 통은 운동선수, 특히 던지기, 야구,¹⁾ 테니스,²⁾ 골프,³⁾ 체조,⁴⁾ 배구,⁵⁾ 투창⁵⁾ 및 수영⁶⁾ 같은 종목에서 과사용 손상(overuse injury) 등 만성 손상으로 인하여 생기는 흔히 접할 수 있는 임상증세이다. 이러한 과사용 손상은 접촉성 유무에 따른 운동의 종류, 선수의 참여 위치(position), 나이와 몸 상태, 운동 강도, 생역학적으로 올바른 연습이나 훈련 및 운동 수행을 하는지의 유무, 참여 시간 등 여러 가지 요인들이 복합적으로 작용하여 발생할 수 있다. 이 중 회전근 개 염증과 부분층 파열은 극심한 통증을

유발할 수 있으며, 부분층 파열이 오히려 전층 파열에 비하여 통증이 훨씬 더 심하다는 보고도 있다.⁷⁻⁹⁾

본론

야구 투수의 투구 동작은 준비 동작(windup phase), 초기 거상기(early cocking phase), 후기 거상기, 가속기(acceleration phase) 및 감속기(follow-through phase)의 5단계로 나누어진다.^{10,11)}

초기 거상기에 전거근(serratus anterior)과 승모근(trapezius)이 서로 짝힘(force couple)으로 작용하여 견갑골을 상방 회전시키면서 상완골 두가 외전 및 외회전할 때 관절 와(glenoid) 면을 안정되게 유지하여 충격을 피할 수 있게 해준다. 정상적으로 견관절이 90도 외전 및 최대 외회전 시 회전근 개가 후상방 관절 와 연(glenoid rim)으로 압박을 받으며¹²⁾ 이때 대결절이 회전근 개를 누르게 되는^{13,14)} 내적 충격을 일으키게 되는데, 이는 과외회전을 억제하는 정상적인 현상이다. 그러나 던지기 중 거상기와 가속기 때 상완골 두는 관절 와에 위치하지만 반복적인 동작으로 견관절 근육이 피로하게 되면 견갑골 후방면으로 상완골 두의 이전이 심화되어 내적 충돌 및 전하방 관절 와 상완 인대 손상 등을 초래하게 된다. 특히 야구 투수의 투구 동작 시 거상기에서는 견관절의 외전 상태에서 외회전이 정상인에 비하여 과도하게 증가하게 되

Received September 1, 2016 Revised October 10, 2017

Accepted July 23, 2018

✉Correspondence to: Tae-Soo Park, M.D., Ph.D.

Department of Orthopedic Surgery, Hanyang University Guri Hospital, 153

Gyeongchun-ro, Guri 11923, Korea

TEL: +82-31-560-2316 FAX: +82-31-551-6267 E-mail: parkts@hanyang.ac.kr

ORCID: <https://orcid.org/0000-0002-6939-236X>

고¹⁵⁻¹⁷⁾ 이로 인하여 전방 관절 낭이 이완되며,¹⁸⁻²⁰⁾ 또한 이차적으로 후하방 관절 낭에는 구축이 생겨 내회전은 감소하게 된다. 이어 관절 와 상완 관절의 접촉점이 후 상방으로 이전하여 거상 위치에서 상완 이두근 장두의 부착 부위에 비틀림 응력(torsional stress)이 가중되어 박피(peel-back) 현상을 초래함으로써 상완 이두근-관절와 손 복합체 손상(SLAP 병변[superior labrum anterior and posterior lesions])²¹⁾ 및 내적 충돌을 발생시킬 수 있으며, 특히 이들 두 병변들은 투구 운동선수에서 볼 수 있는 마비 상완 증후군(dead arm syndrome)의 원인이 될 수 있다.

거상기 때의 외회전된 견관절이 0.03-0.05초 사이 80도의 빠른 내회전이 일어나는 가속기 때에는 상완골 내부에서 14,000 inch·pounds (in-lbs; 158 Nm)의 힘(torque)이 생성되고 초당 6,100°-8,000°의 각속도가 발생한다.^{22,23)} 이때 관절와에 상완골 두를 위치시키기 위해 견갑골은 앞으로 내밀게 되며(protraction) 견관절을 안정시키고자 하는 압축 부하(compressive load)는 860 N에 달한다.^{22,24)} 견관절 근육만으로는 빠른 공을 던지기에 필요한 에너지를 얻을 수 없고 하지로부터 시작하여 전신의 조화된 동작을 통하여서만이 가능하다.

투수들이 고속의 공을 반복하여 던질 때 관절와 내로 상완골 두의 중심을 유지하고자 하는 해부학적 동적 안정화 구조물인 회전근 개에는 전단 응력(shear stress), 인장 응력(tensile stress) 및 압축 응력(compressive stress) 등의 강력한 부하(load)가 특히 감속기에 걸리게 된다. 감속기는 손에서 공이 던져진 후 발생하고 견관절은 내전 및 내회전된다. 감속기에는 가속기에서 생성된 힘이 흡수되어야 하며, 견관절과 주관절에 -500,000%/s와 상완골에 15,000 in-lbs (1,695 Nm)의 외회전력이 걸린다.^{11,22)} 따라서 야구 투구 동작은 견관절 근육들에 고강도의 복잡하고 반복적이며 상호 협조적인 역할을 하도록 영향을 미친다. 비정상적이거나 잘못된 생역학 운동이나 운동기법은 투구 동작 중 반복되고 점차 증가되는 응력(stress)을 유발하며, 또한 견관절 근육들이 고유의 능력을 벗어난 에너지를 생성하거나 소모할 때 과사용으로 인한 손상이 초래될 수 있다.

운동선수에서 발생하는 견관절 손상의 양상은 일반인에서 발생하는 것과 다를 수 있다. 특히 overhead throwing에 관여하는 운동선수인 경우 호발 부위는 대부분 극상근 건이고,^{20,25,26)} 회전근 개 손상은 일반인인 경우 전방 극상근 관절면에서 호발하는 경우^{27,28)}와는 달리 좀더 후방인 극상근과 극하근 사이 관절면의 건에서 주로 일어나며^{8,29-32)} 이는 점액낭면 손상에 비해 적어도 두 배 이상 호발한다.^{25,33-40)} 이러한 호발 부위의 차이는 퇴행성 변화가 주된 원인인 일반인에 비하여 운동선수에서는 반복된 내적 충돌 현상의 결과로 발생할 수 있다.¹²⁻¹⁴⁾ 이에 반하여 중년 이상 나이든 운동선수에서는 점액낭면 손상이 더 빈발하다.⁴¹⁾

견관절 손상은 모든 운동선수 손상 중 8%-13%, 회전근 개 부분층 파열은 모든 파열 중 13%-37%^{34,39,42-44)}를 차지하는 것으로 알려

져 있으나 overhead 운동선수에서의 빈도는 명확하지 않으며, 이는 운동선수의 스포츠 수행을 심각하게 제한할 수 있는 견관절 통의 가장 흔한 원인 중의 하나가 된다.⁴⁵⁻⁴⁷⁾

1. 진단

진단은 특히 던지기 종목에 참여하는 운동선수인 경우 최근 공의 속도, 제어능력(control), 지구력의 변화 및 후기 거상기/초기 가속기 때 경미한 불편감, 불안정감에서부터 찌르는 듯하게 심한 만성 통증까지 다양한 형태의 동통과 함께 참여 정도 및 위치 등에 대한 정보를 바탕으로 평가하고, 견관절에 대해 치료나 수술 받은 과거력이 있는지 확인하여야 한다. 신체검사는 견관절의 능동적 및 수동적 관절 운동 범위와 함께 동통 궁(painful arc), 근력, 신경 혈관 상태, 안정성, 특징적인 움츠림(shrugging) 등을 평가하고, O'Brien test,⁴⁸⁾ Neer sign⁴⁹⁾ 및 test,⁵⁰⁾ Hawkins' test,^{51,52)} fulcrum & relocation test,⁵³⁾ Jobe's test (캔 비우기 검사[empty can test]⁵⁴⁾와 캔 채우기 검사[full can test]⁵⁵⁾, lag sign,⁵⁶⁾ horn blower's sign,⁵⁷⁾ lift-off test,⁵⁸⁾ belly-press test,⁵⁹⁾ belly-off sign,⁶⁰⁾ Napoleon sign⁶¹⁾ 등을 시행하여 회전근 개, 관절와 손, 상완 이두근 장두 등의 상태를 검사한다. 충돌 시리즈를 포함한 방사선 검사, 자기공명영상(magnetic resonance imaging [MRI]) 혹은 자기공명관절조영술(magnetic resonance arthrography [MRA]) (Fig. 1) 등을 시행하여 확진하며, 이 외 초음파 검사, 관절조영술, 컴퓨터 단층촬영(computed tomography), 컴퓨터 단층관절조영술(computed tomography arthrography) 등을 시행하기도 한다. 그러나 회전근 개 부분층 파열은 임상적으로나 MRI 혹은 MRA를 이용하더라도 진단이 어려울 수 있다.

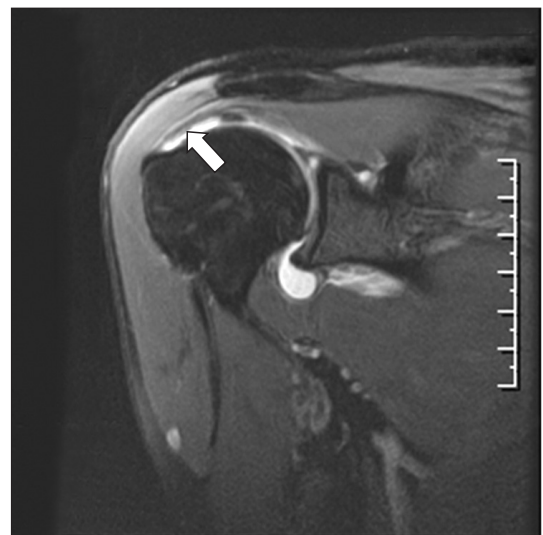

Figure 1. Oblique coronal T2-weighted image of magnetic resonance arthrography showing a partial thickness tear of the right supraspinatus in the articular side (arrow).

던지기 선수에서 회전근 개 부분층 파열과 감별해야 할 질환은 관절와 상완관절의 아탈구, 다방향성 불안정성, SLAP 병변, 견봉 쇄골 관절 병변, 경추 병변, 신경손상, 류마티드 병변, 드물지만 흉곽 출구 증후군을 포함한 신경-혈관 병변과 종양 등이다.

2. 치료

치료 시 보존적 치료기간, 수술적 치료가 필요하다면 그 시기와 수술 후 재활을 거쳐 다시 운동에 복귀 가능한 시점 등을 결정하는 것이 중요하다. 보존적 치료는 통증을 해소하고, 정상적인 관절 운동을 회복하며, 회전근 개 및 견갑굴 주변 근육의 근력과 기능을 강화시키도록 하여야 한다. 비스테로이드계 진통 소염제, 스테로이드계 약물 등의 국소 주입, 물리치료, 던지기 운동 시 해당 운동의 사용 기술을 포함한 활동 조절 및 위치 변경 등의 방법을 고려할 수 있다. 치료기간 동안 근력, 지구력, 투구 동작이나 기술들을 생역학적인 면에서 재점검하고, 잘못되거나 부족한 점이 있다면 고치고 보충하여 과사용 손상의 악순환에 빠지지 않도록 예방하는 것이 중요하다. 그러나 회전근 개 부분층 파열에 대한 비수술적 치료 후에도 문헌에서 보고된 일반인의 5%~10%⁽⁶²⁾에 비하여, 훨씬 높은 빈도인 40%의 환자에서 지속적인 증세를 보이므로⁽⁶³⁾ 이에 대한 추가적인 연구가 필요한 실정이다.

비수술적 치료에도 반응하지 않고 심한 증상이 지속되면 수술적 치료가 필요하다. 일반 환자에서 수술의 적응증은 회전근 개 건 두께의 50% 이상 침범한 경우를 기준으로 삼는 반면, 투구를 포함한 던지기 종목의 운동선수에서는 건 두께의 75% 이상 침범할 경우^(24,41,64)를 기준으로 하자는 의견이 있다. 이는 회전근 개 봉합술 후 발생하는 재파열은 외상같이 심한 부하로 생기는 경우보다는 봉합된 건이 치유되기 전에 반복 부하가 발생하여 파열될

가능성이 높다⁽⁶⁵⁾는 던지기 종목의 운동선수를 고려한 것으로 보이지만 던지기 선수에서 수술의 이점은 아직 명료하지 않은 실정이다.

수술 방법은 변연 절제술, 손상된 건 부위의 봉합술(Fig. 2), 부분층 파열을 전층 파열로 전환 후 foot print 부위에 봉합 나사를 이용한 봉합술 등이 소개되고 있으며, 적절한 방법에 대해서는 아직 논란이 있다.

던지기 선수를 대상으로 관절경적 변연 절제술 후 치료결과를 발표한 Payne 등⁽³⁹⁾은 급성 외상성 손상인 경우와 만성인 경우를 비교하여 만족한 결과는 86%와 66%, 손상 전과 동일한 수준으로의 운동 복귀율은 64%와 45%로 각각 보고하였다. Andrews 등⁽³³⁾은 85%에서 양호 이상의 좋은 결과를 보고하였으나, 일부 대상에서는 관절와 손 및 상완 이두근 병변이 회전근 개 손상과 동반된 경우였다. Reynolds 등⁽⁶⁶⁾은 소형 크기에 대하여 변연 절제술을 시행한 결과 프로 투수 수준으로의 복귀율이 76%, 손상 전과 동일한 수준으로의 복귀율은 55%로 보고하였다. 그러나 부분층 파열에 대한 변연 절제술을 시행하여 증상이 호전되었다고 하더라도 이미 파열된 부위가 치유된 것이 아니므로 복귀한 후 다시 과도한 충격이 가해지거나 사소한 충격이라도 반복되어 누적될 경우 증상이 재발될 가능성이 높다.

건 내 부분층 파열인 경우 봉합나사를 이용한 foot print 부위로의 봉합은 피하고 병소에 대한 제한된 봉합만을 시행하는 것이 추천된다.⁽⁶⁴⁾

특히 회전근 개 전층 파열의 경우 비수술적 치료와 수술적 치료의 선택에 논란이 있지만 파열의 크기가 클수록 증상 회복의 기대가 어렵고 파열 부위가 자연 치유되기보다는 더욱 커지고 비가역적인 근위축으로 발전할 수 있는 등 병변이 악화될 수 있

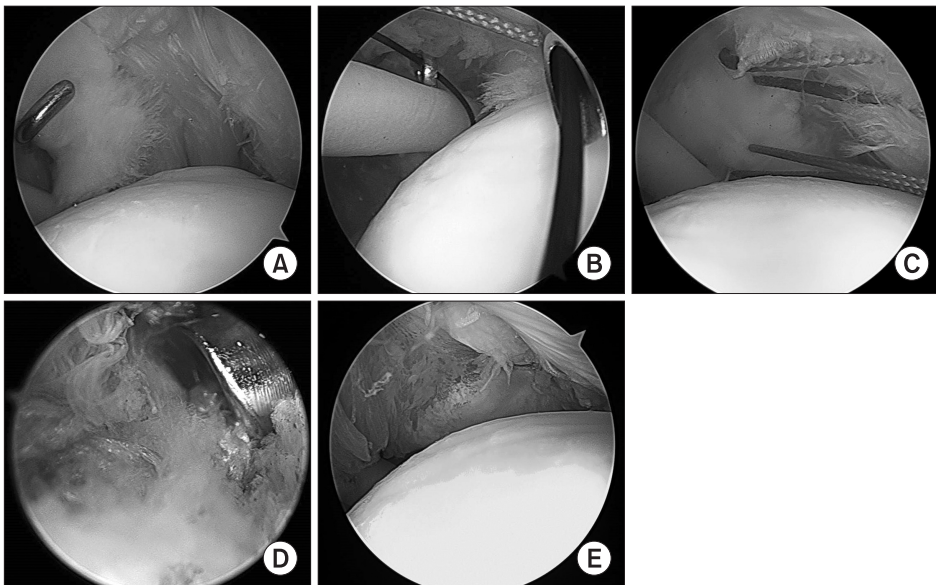


Figure 2. Arthroscopic picture shows that on an articular partial thickness tear of the supraspinatus (A), a percutaneous needle is placed to shuttle a No. 2 Ethibond in place of the shuttle wire (B). (C) Multiple No. 2 Ethibond sutures across the delaminated fragment are closing down the defect. (D) Repositioning the arthroscope in the subacromial space, the paired sutures are tied securely. (E) The articular flap tear is then reduced and repaired. After then the articular flap tear is reduced and repaired.

므로 적절한 수술 시기를 놓치지 않도록 치료 방침을 결정할 시기에 주의를 기울여야 한다.

회전근 개 봉합 후 스포츠 복귀에 대한 meta-analysis 결과 84.7%의 복귀율을, 65.9%에서 손상 전과 같은 수준으로의 스포츠 복귀율을 보였지만 프로선수이거나 competitive athletes인 경우 후자의 복귀율은 49.9%에 그쳤다고 하였다.⁶⁷⁾ 부분층 파열 시 59.7% 및 전층 파열 시 71.4%의 스포츠 복귀율을 보이지만 이는 통계적으로 유의한 차이를 보이지 않았다고 하였다.⁶⁷⁾ 손상 전보다 낮은 수준으로의 스포츠 복귀에 대한 위험요소로는 프로 운동선수^{68,69)}와 늦은 복귀⁷⁰⁾라는 보고도 있다. 젊은 운동선수인 경우 외상과 반복적인 던지기로 인한 이차적인 과사용이 발생하여 회전근 개 파열이 발생하며 이들에 수술을 시행한 경우 두 경우 모두 만족한 임상 결과를 보이지만 과사용이 많은 엘리트 투수에서는 외상에 의한 경우보다 손상 전 수준으로 경기에 복귀하는 결과가 불량하다고 알려져 있다.^{71,72)} 따라서 엘리트 던지기 선수인 경우 비수술적 치료의 비중을 높이고 이를 광범위하고 충실한 시행에 무게를 두는 것이 추천된다.

결론

결론적으로 운동선수의 기량을 극대화하고 손상을 예방하며 손상 시 만족한 치료 결과 및 손상 전 운동종목으로의 성공적인 복귀를 얻기 위해서는 투구 및 던지기에 대한 생역학적 지식뿐만 아니라 회전근 개 병변에 대한 이해와 정확한 진단은 물론 환자의 활동도 및 치료 결과에 대한 기대감 등을 반영한 적절한 치료 방법을 선택하여 치료하고, 수술 시행 시 수술 후의 지속적인 재활 치료 등이 필요하며, 재파열 혹은 재손상에 대한 염려나 이로 인하여 소속팀과 운동에서 방출 내지 퇴출될 수 있다는 공포심을 치유하여 줄 심리적인 치료 또한 필수적이라고 생각된다. 스포츠 손상을 입은 운동선수의 가장 주된 바람은 어떤 종류의 치료를 받든지 치료 후 스포츠에 복귀하는 것은 물론 가능하면 손상 전과 같은 기량을 갖출 수 있는 것이다. 만성적인 과사용 손상으로 인한 회전근 개 부분층 파열이 발생한 젊은 엘리트 투수인 경우 많은 문헌에서 수술적 치료 후에 좋은 임상 결과들을 보고하고 있지만 손상 이전의 기량으로 운동에 복귀함에 있어서는 불량한 결과를 보이므로 40세 이하 젊은 운동선수가 회전근 개 파열된 경우 보존적 치료에 더 무게를 두는 등 그 치료에 있어서 좀 더 면밀한 연구 및 조사와 알고리즘이 필요할 것으로 생각된다.

CONFLICTS OF INTEREST

The author has nothing to disclose.

REFERENCES

1. Barnes DA, Tullos HS. An analysis of 100 symptomatic baseball players. *Am J Sports Med.* 1978;6:62-7.
2. Hill JA. Epidemiologic perspective on shoulder injuries. *Clin Sports Med.* 1983;2:241-6.
3. McCarroll JR, Gioe TJ. Professional golfers and the price they pay. *Phys Sportsmed.* 1982;10:64-70.
4. Weiker GG. Club gymnastics. *Clin Sports Med.* 1985;4:39-43.
5. Yokoe K, Nanajima H, Yamazaki Y. Injuries of the shoulder in volleyball players and javelin throwers. *Orthop Trauma Surg.* 1959;22:351-9.
6. Kennedy JC, Hawkins R. Swimmer's shoulder. *Phys Sportsmed.* 1974;2:35-8.
7. Strauss EJ, Salata MJ, Kercher J, et al. The arthroscopic management of partial-thickness rotator cuff tears: a systematic review of the literature. *Arthroscopy.* 2011;27:568-80.
8. Fukuda H. Partial-thickness rotator cuff tears: a modern view on Codman's classic. *J Shoulder Elbow Surg.* 2000;9:163-8.
9. Gschwend N, Ivosević-Radovanović D, Patte D. Rotator cuff tear--relationship between clinical and anatomopathological findings. *Arch Orthop Trauma Surg.* 1988;107:7-15.
10. King JW, Brelsford HJ, Tullos HS. Analysis of the pitching arm of the professional baseball pitcher. *Clin Orthop Relat Res.* 1969;67:116-23.
11. Pappas AM, Zawacki RM, Sullivan TJ. Biomechanics of baseball pitching. A preliminary report. *Am J Sports Med.* 1985;13:216-22.
12. Paley KJ, Jobe FW, Pink MM, Kvitne RS, ElAttrache NS. Arthroscopic findings in the overhand throwing athlete: evidence for posterior internal impingement of the rotator cuff. *Arthroscopy.* 2000;16:35-40.
13. Jobe CM, Sidles J. Evidence for a superior glenoid impingement upon the rotator cuff. Paper presented at: Fifth International Conference on Surgery of the Shoulder; 1992 Jul 12-15; Paris, France. p.S19.
14. Walch G, Boileau P, Noel E, Donell ST. Impingement of the deep surface of the supraspinatus tendon on the posterosuperior glenoid rim: an arthroscopic study. *J Shoulder Elbow Surg.* 1992;1:238-45.
15. Crockett HC, Gross LB, Wilk KE, et al. Osseous adaptation and range of motion at the glenohumeral joint in professional baseball pitchers. *Am J Sports Med.* 2002;30:20-6.
16. Osbahr DC, Cannon DL, Speer KP. Retroversion of the hu-

- merus in the throwing shoulder of college baseball pitchers. *Am J Sports Med.* 2002;30:347-53.
17. Reagan KM, Meister K, Horodyski MB, Werner DW, Caruthers C, Wilk K. Humeral retroversion and its relationship to glenohumeral rotation in the shoulder of college baseball players. *Am J Sports Med.* 2002;30:354-60.
 18. Burkhart SS, Morgan CD, Kibler WB. The disabled throwing shoulder: spectrum of pathology Part I: pathoanatomy and biomechanics. *Arthroscopy.* 2003;19:404-20.
 19. Burkhart SS, Morgan CD, Kibler WB. The disabled throwing shoulder: spectrum of pathology. Part II: evaluation and treatment of SLAP lesions in throwers. *Arthroscopy.* 2003;19:531-9.
 20. Jobe FW, Kvitne RS, Giangarra CE. Shoulder pain in the overhand or throwing athlete. The relationship of anterior instability and rotator cuff impingement. *Orthop Rev.* 1989;18:963-75.
 21. Burkhart SS, Morgan CD. The peel-back mechanism: its role in producing and extending posterior type II SLAP lesions and its effect on SLAP repair rehabilitation. *Arthroscopy.* 1998;14:637-40.
 22. Gainor BJ, Piotrowski G, Puhl J, Allen WC, Hagen R. The throw: biomechanics and acute injury. *Am J Sports Med.* 1980;8:114-8.
 23. Gowan ID, Jobe FW, Tibone JE, Perry J, Moynes DR. A comparative electromyographic analysis of the shoulder during pitching. Professional versus amateur pitchers. *Am J Sports Med.* 1987;15:586-90.
 24. Dillman CJ, Fleisig GS, Andrews JR. Biomechanics of pitching with emphasis upon shoulder kinematics. *J Orthop Sports Phys Ther.* 1993;18:402-8.
 25. Fukuda H, Hamada K, Yamanaka K. Pathology and pathogenesis of bursal-side rotator cuff tears viewed from en bloc histologic sections. *Clin Orthop Relat Res.* 1990;254:75-80.
 26. Reilly P, Macleod I, Macfarlane R, Windley J, Emery RJ. Dead men and radiologists don't lie: a review of cadaveric and radiological studies of rotator cuff tear prevalence. *Ann R Coll Surg Engl.* 2006;88:116-21.
 27. Opsha O, Malik A, Baltazar R, et al. MRI of the rotator cuff and internal derangement. *Eur J Radiol.* 2008;68:36-56.
 28. Schaeffeler C, Mueller D, Kirchhoff C, Wolf P, Rummeny EJ, Woertler K. Tears at the rotator cuff footprint: prevalence and imaging characteristics in 305 MR arthrograms of the shoulder. *Eur Radiol.* 2011;21:1477-84.
 29. Bigliani LU, Morrison DS, April EW. The morphology of the acromion and its relationship to rotator cuff tears. *Orthop Trans.* 1986;10:216.
 30. Brownlow HC, Smith C, Corner T, Neen D, Pennington R. Pain and stiffness in partial-thickness rotator cuff tears. *Am J Orthop (Belle Mead NJ).* 2009;38:338-40.
 31. Bryant L, Shnier R, Bryant C, Murrell GA. A comparison of clinical estimation, ultrasonography, magnetic resonance imaging, and arthroscopy in determining the size of rotator cuff tears. *J Shoulder Elbow Surg.* 2002;11:219-24.
 32. Neer CS 2nd. Anterior acromioplasty for the chronic impingement syndrome in the shoulder: a preliminary report. *J Bone Joint Surg Am.* 1972;54:41-50.
 33. Andrews JR, Broussard TS, Carson WG. Arthroscopy of the shoulder in the management of partial tears of the rotator cuff: a preliminary report. *Arthroscopy.* 1985;1:117-22.
 34. DePalma AF. *Surgery of the shoulder.* Philadelphia: J. B. Lippincott; 1950.
 35. Gartsman GM. Arthroscopic treatment of rotator cuff disease. *J Shoulder Elbow Surg.* 1995;4:228-41.
 36. Itoi E, Tabata S. Incomplete rotator cuff tears. Results of operative treatment. *Clin Orthop Relat Res.* 1992;284:128-35.
 37. McConville OR, Iannotti JP. Partial-thickness tears of the rotator cuff: evaluation and management. *J Am Acad Orthop Surg.* 1999;7:32-43.
 38. Olsewski JM, Depew AD. Arthroscopic subacromial decompression and rotator cuff debridement for stage II and stage III impingement. *Arthroscopy.* 1994;10:61-8.
 39. Payne LZ, Altchek DW, Craig EV, Warren RF. Arthroscopic treatment of partial rotator cuff tears in young athletes. A preliminary report. *Am J Sports Med.* 1997;25:299-305.
 40. Weber SC. Arthroscopic debridement and acromioplasty versus mini-open repair in the treatment of significant partial-thickness rotator cuff tears. *Arthroscopy.* 1999;15:126-31.
 41. Shaffer B, Huttman D. Rotator cuff tears in the throwing athlete. *Sports Med Arthrosc Rev.* 2014;22:101-9.
 42. Fukuda H, Mikasa M, Yamanaka K. Incomplete thickness rotator cuff tears diagnosed by subacromial bursography. *Clin Orthop Relat Res.* 1987;223:51-8.
 43. Löhner JF, Uhthoff HK. [Epidemiology and pathophysiology of rotator cuff tears]. *Orthopade.* 2007;36:788-95. German.
 44. Uhthoff HK, Sano H. Pathology of failure of the rotator cuff tendon. *Orthop Clin North Am.* 1997;28:31-41.
 45. Ellman H. Diagnosis and treatment of incomplete rotator

- cuff tears. *Clin Orthop Relat Res.* 1990;254:64-74.
46. Gonzalez-Lomas G, Kippe MA, Brown GD, et al. In situ transtendon repair outperforms tear completion and repair for partial articular-sided supraspinatus tendon tears. *J Shoulder Elbow Surg.* 2008;17:722-8.
 47. Oh LS, Wolf BR, Hall MP, Levy BA, Marx RG. Indications for rotator cuff repair: a systematic review. *Clin Orthop Relat Res.* 2007;455:52-63.
 48. O'Brien SJ, Pagnani MJ, Fealy S, McGlynn SR, Wilson JB. The active compression test: a new and effective test for diagnosing labral tears and acromioclavicular joint abnormality. *Am J Sports Med.* 1998;26:610-3.
 49. Neer CS 2nd. Impingement lesions. *Clin Orthop Relat Res.* 1983;173:70-7.
 50. Ben-Yishay A, Zuckerman JD, Gallagher M, Cuomo F. Pain inhibition of shoulder strength in patients with impingement syndrome. *Orthopedics.* 1994;17:685-8.
 51. Hawkins RJ, Abrams JS. Impingement syndrome in the absence of rotator cuff tear (stages 1 and 2). *Orthop Clin North Am.* 1987;18:373-82.
 52. Hawkins RJ, Kennedy JC. Impingement syndrome in athletes. *Am J Sports Med.* 1980;8:151-8.
 53. Silliman JF, Hawkins RJ. Classification and physical diagnosis of instability of the shoulder. *Clin Orthop Relat Res.* 1993;291:7-19.
 54. Jobe FW, Jobe CM. Painful athletic injuries of the shoulder. *Clin Orthop Relat Res.* 1983;173:117-24.
 55. Itoi E, Kido T, Sano A, Urayama M, Sato K. Which is more useful, the "full can test" or the "empty can test," in detecting the torn supraspinatus tendon? *Am J Sports Med.* 1999;27:65-8.
 56. Hertel R, Ballmer FT, Lombert SM, Gerber C. Lag signs in the diagnosis of rotator cuff rupture. *J Shoulder Elbow Surg.* 1996;5:307-13.
 57. Gerber C, Hersche O. Tendon transfers for the treatment of irreparable rotator cuff defects. *Orthop Clin North Am.* 1997;28:195-203.
 58. Gerber C, Krushell RJ. Isolated rupture of the tendon of the subscapularis muscle. Clinical features in 16 cases. *J Bone Joint Surg Br.* 1991;73:389-94.
 59. Gerber C, Hersche O, Farron A. Isolated rupture of the subscapularis tendon. *J Bone Joint Surg Am.* 1996;78:1015-23.
 60. Scheibel M, Magosch P, Pritsch M, Lichtenberg S, Habermeyer P. The belly-off sign: a new clinical diagnostic sign for subscapularis lesions. *Arthroscopy.* 2005;21:1229-35.
 61. Burkhart SS, Tehrany AM. Arthroscopic subscapularis tendon repair: technique and preliminary results. *Arthroscopy.* 2002;18:454-63.
 62. de Jesus JO, Parker L, Frangos AJ, Nazarian LN. Accuracy of MRI, MR arthrography, and ultrasound in the diagnosis of rotator cuff tears: a meta-analysis. *AJR Am J Roentgenol.* 2009;192:1701-7.
 63. Carvalho CD, Cohen C, Belangero PS, et al. Partial rotator cuff injury in athletes: bursal or articular? *Rev Bras Ortop.* 2015;50:416-21.
 64. Rudzki JR, Shaffer B. New approaches to diagnosis and arthroscopic management of partial-thickness cuff tears. *Clin Sports Med.* 2008;27:691-717.
 65. Gerber C, Schneeberger AG, Beck M, Schlegel U. Mechanical strength of repairs of the rotator cuff. *J Bone Joint Surg Br.* 1994;76:371-80.
 66. Reynolds SB, Dugas JR, Cain EL, McMichael CS, Andrews JR. Débridement of small partial-thickness rotator cuff tears in elite overhead throwers. *Clin Orthop Relat Res.* 2008;466:614-21.
 67. Klouche S, Lefevre N, Herman S, Gerometta A, Bohu Y. Return to sport after rotator cuff tear repair: a systematic review and meta-analysis. *Am J Sports Med.* 2016;44:1877-87.
 68. Liem D, Lichtenberg S, Magosch P, Habermeyer P. Arthroscopic rotator cuff repair in overhead-throwing athletes. *Am J Sports Med.* 2008;36:1317-22.
 69. Mazoué CG, Andrews JR. Repair of full-thickness rotator cuff tears in professional baseball players. *Am J Sports Med.* 2006;34:182-9.
 70. Sonnery-Cottet B, Edwards TB, Noel E, Walch G. Rotator cuff tears in middle-aged tennis players: results of surgical treatment. *Am J Sports Med.* 2002;30:558-64.
 71. Armstrong A. Rotator cuff tears [Internet]. Rosemont (IL): American Academy of Orthopaedic Surgeons; 2011 May [cited 2015 Jan 20]. Available from: <http://orthoinfo.aaos.org/topic.cfm?topic=a00064>.
 72. Goldberg JA, Chan KY, Best JB, Bruce WJ, Walsh W, Parry W. Surgical management of large rotator cuff tears combined with instability in elite rugby football players. *Br J Sports Med.* 2003;37:179-81.

스포츠와 연관된 회전근 개 부분층 파열

박태수[✉]

한양대학교 구리병원 정형외과

견관절통은 특히 던지기 운동선수에서 흔히 생기는 임상증세다. 전문적인 선수뿐만 아니라 여가활동으로 참여하는 대중의 던지기 선수에서 회전근 개 부분층 파열이 발생할 위험은 상존한다. 본 논문에서는 던지기 선수에서 회전근 개 부분층 파열이 있는 경우 부상의 특징, 치료 전략 및 그 결과에 대하여 문헌고찰을 통하여 알아보하고자 한다.

색인단어: 회전근 개, 부분층 파열, 스포츠 손상, 던지기 선수, 치료

접수일 2016년 9월 1일 수정일 2017년 10월 10일 게재확정일 2018년 7월 23일

[✉]책임저자 박태수

11923, 구리시 경춘로 153, 한양대학교 구리병원 정형외과

TEL 031-560-2316, FAX 031-551-6267, E-mail parkts@hanyang.ac.kr, ORCID <https://orcid.org/0000-0002-6939-236X>